Postpartum Reversible Cerebral Vasoconstriction Syndrome

วัชเรสร พันธ์พัฒนกุล
ประวีณ โล่ห์เลขา

ผู้หญิงไทยคู่อายุ 37 ปี ภูมิลำเนา จ. พระนครศรีอยุธยา สิทธิการรักษา ประกันสุขภาพทั่วหน้า

อาการสำคัญ

แขนขาซ้ายอ่อนแรง 20 ชั่วโมง

ประวัติเจ็บป่วยปัจจุบัน

9 วัน มีอาการปวดศีรษะแบบทันทีทันใด ลักษณะอาการปวดตุ๊บๆ ทั่วทั้งศีรษะ ไม่มีไข้ ไม่มีอาการตาพร่ามัว ไม่มีคลื่นไส้อาเจียน อาการทุเลาลงเมื่อรับประทานยาแก้ปวดแต่ยังคงมีอาการปวดศีรษะทุกวัน

20 ชั่วโมง มีอาการแขนขาซ้ายอ่อนแรง รู้สึกอ่อนแรงที่ขามากกว่าแขนร่วมกับมีอาการปวดศีรษะมากขึ้น ไม่มีอาการพูดไม่ชัด ไม่มีอาการชา ไม่มีอาการตามัวหรือมองเห็นภาพซ้อน สังเกตอาการแขนขาซ้ายอ่อนแรงไม่ดีขึ้นจึงมาโรงพยาบาล

ประวัติอดีต

ปฏิเสธโรคประจำตัว ไม่สูบบุหรี่ ไม่ดื่มสุรา ไม่เคยใช้สารเสพติดหรือยาประจำ

มีประวัติตั้งครรภ์ทั้งหมด 5 ครั้ง ครรภ์ที่ 1 และ 4 เป็นท้องลม ครรภ์อื่นๆ คลอดครบกำหนด ลูกแข็งแรงดี เพิ่งคลอดครรภ์ที่ห้าเมื่อ 3 สัปดาห์ก่อน ตรวจพบเบาหวานขณะตั้งครรภ์

การตรวจร่างกาย

Vital signs: BT 37°c, PR 70 bpm full and regular, RR 18/min, BP 156/93 mmHg

General appearance: A Thai female, alert and agitated, orientation to time-place-person.

HEENT: no pale conjunctivae, anicteric sclera, no puffy eyelids, normal thyroid gland.

Heart: PMI at 5th ICS, MCL, no heaving, no thrill, normal S_1, S_2, no murmur, no carotid bruit

Lungs: equal breath sounds, no adventitious sounds.

วัชเรสร พันธ์พัฒนกุล[1], ประวีณ โล่ห์เลขา[2]
[1]แพทย์ประจำบ้าน สาขาประสาทวิทยา
[2]สาขาประสาทวิทยา ภาควิชาอายุรศาสตร์ คณะแพทยศาสตร์
มหาวิทยาลัยธรรมศาสตร์

ผู้รับผิดชอบบทความ:
รศ.นพ.ประวีณ โล่ห์เลขา
สาขาประสาทวิทยา ภาควิชาอายุรศาสตร์ คณะแพทยศาสตร์
มหาวิทยาลัยธรรมศาสตร์ ปทุมธานี

Abdomen: soft, not tender, normoactive bowel sounds, no hepatosplenomegaly.

Skin and extremities: no pitting edema, no skin rash

Neurological examination:

Cranial nerves: pupils 3 mm RTLBE, no RAPD, normal visual field, full EOM, no nystagmus, normal facial sensation, no facial weakness, uvular in midline, normal gag reflex, no tongue deviation and fasciculation.

Motor: no muscle atrophy, no fasciculation, normal muscle tone.

Motor power:	Right	Left
Shoulder Ab/ad	5/5	4/4
Elbow F/E	5/5	4/4
Wrist F/E	5/5	4/4
FDI/ APB	5/5	4/4
HIP F/E	5/5	3/3
Knee F/E	5/5	3/3
Ankle D/P	5/5	3/3
EHL	5	3

Sensory: impaired pinprick sensation at left side

Reflexes: 2+ all

Babinski sign: plantar flexion response both sides

Cerebellar signs: intact finger-nose and heal-shin tests, no dysdiadochokinesia

Romberg & Tandem walk: can't be evaluated due to weakness

Stiffness of neck: negative

Problem lists

1. Acute left hemiparesis and sensory loss
2. Sudden and progressive severe headache 9 days

Discussion

ผู้ป่วยหญิงไทยอายุ 37 ปี มาด้วยอาการอ่อนแรงแขนและขาซีกซ้ายร่วมกับอาการปวดศีรษะ ตรวจร่างกายพบอาการอ่อนแรงและชาของแขนขาซีกซ้าย โดยลักษณะอาการอ่อนแรงเป็นที่ขามากกว่าที่แขนและไม่มีอาการอ่อนแรงที่ใบหน้า ทำให้นึกถึงรอยโรคในสมองส่วน cortical area มากกว่า subcortical area ตำแหน่งที่อาจทำให้เกิดอาการอ่อนแรงดังกล่าวน่าจะอยู่ที่บริเวณ right frontal cortex หรือ right parasagittal area เนื่องจากอาการอ่อนแรงเกิดขึ้นอย่างรวดเร็วร่วมกับมีอาการปวดศีรษะมาก ทำให้นึกถึงสาเหตุจากโรคหลอดเลือดดำในสมองอุดตันมากที่สุด สาเหตุอื่นๆ ที่อาจเป็นไปได้ ได้แก่ ภาวะเลือดออกในเยื่อหุ้มสมองชั้นกลาง (subarachnoid hemorrhage) ซึ่งทำให้เกิดอาการปวดศีรษะแบบเฉียบพลัน thunderclap headache ร่วมกับอาการอ่อนแรง ภาวะหลอดเลือดแดงหดตัวชั่วคราว (cerebral vasoconstriction syndrome) ซึ่งพบได้ในผู้ป่วยช่วงหลังคลอดบุตรและทำให้เกิดอาการปวดศีรษะเช่นเดียวกัน

Investigation

CT brain: unremarkable study

MRI/MRA brain: high signal intensity lesions on T2W and FLAIR images at gray and white matter of right frontal lobe with restricted diffusion (ภาพที่ 1). Severe multifocal stenosis of bilateral arteries anterior cerebral arteries (ACAs), middle cerebral arteries (MCAs), and basilar artery (BA) (ภาพที่ 2).

MRV: normal intracranial venous anatomy

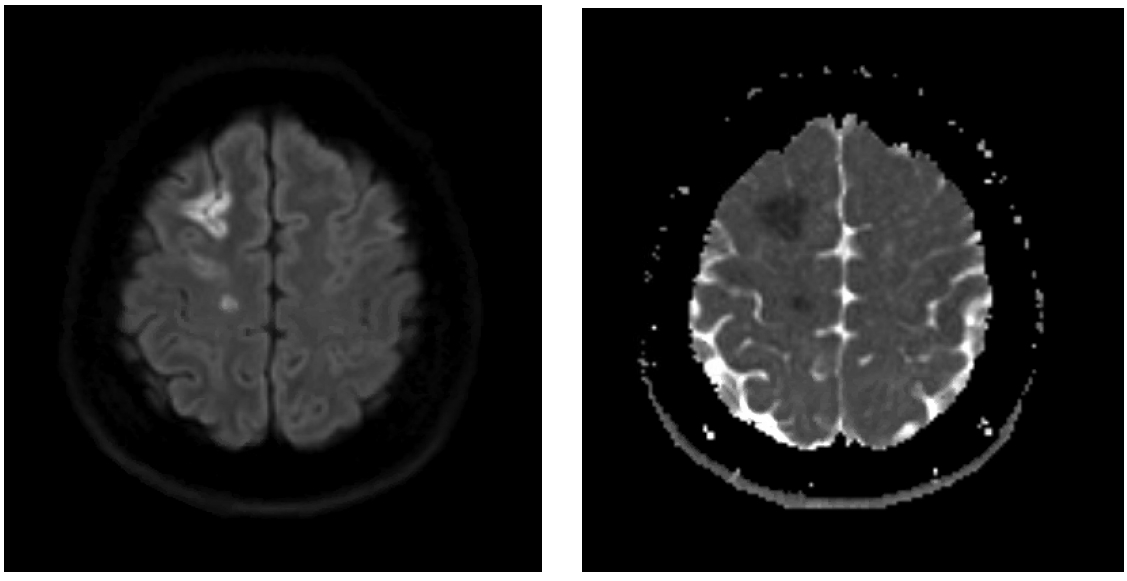

ภาพที่ 1. Diffusion-weighted images (DWI) and apparent diffusion coefficient (ADC) map axial magnetic resonance image demonstrating acute infarction at the right frontal lobe. (ปกหน้า)

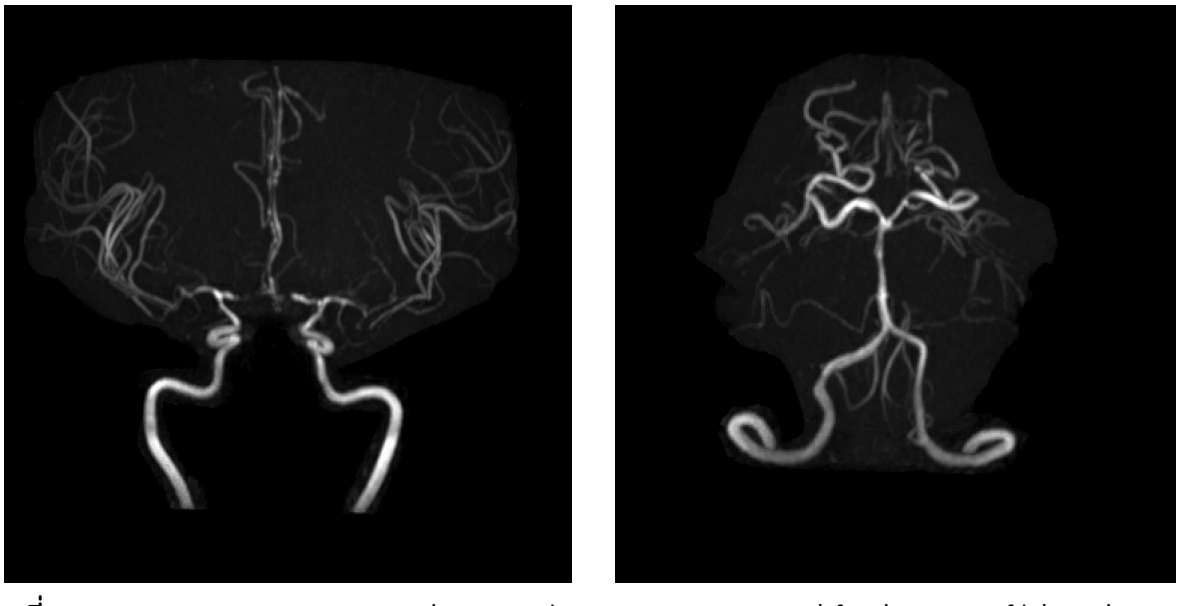

ภาพที่ 2. Magnetic resonance angiography (MRA) demonstrating severe multifocal stenosis of bilateral arteries anterior cerebral arteries (ACAs), middle cerebral arteries (MCAs), and basilar artery (BA) (ปกหน้า)

จากประวัติและผลการตรวจ MRI/MRA brain พบว่าผู้ป่วยมีภาวะสมองขาดเลือดที่บริเวณ right frontal lobe ร่วมกับลักษณะของ diffuse constriction of cerebral arteries ทำให้นึกถึงภาวะ cerebral vaso-constriction ที่อาจเกิดขึ้นในหญิงหลังคลอดบุตร ผู้ป่วยได้รับการเฝ้าสังเกตอาการในโรงพยาบาล และได้รับยาที่ออกฤทธิ์ขยายหลอดเลือด verapamil อาการของผู้ป่วยดีขึ้นตามลำดับ อาการปวดศีรษะลดลง เมื่อติดตามผู้ป่วยที่ 1 เดือน ไม่พบอาการอ่อนแรงหรืออาการชา ไม่มีอาการปวดศีรษะ ทำการตรวจติดตาม MRI/MRA ที่ 1 เดือน ไม่พบรอยโรคใหม่และการหดตัวของหลอดเลือดสมองลดลงอย่างชัดเจน จึงให้การวินิจฉัยผู้ป่วยรายนี้ว่าเป็น reversible cerebral vasoconstriction syndrome (RCVS) (ภาพที่ 3)

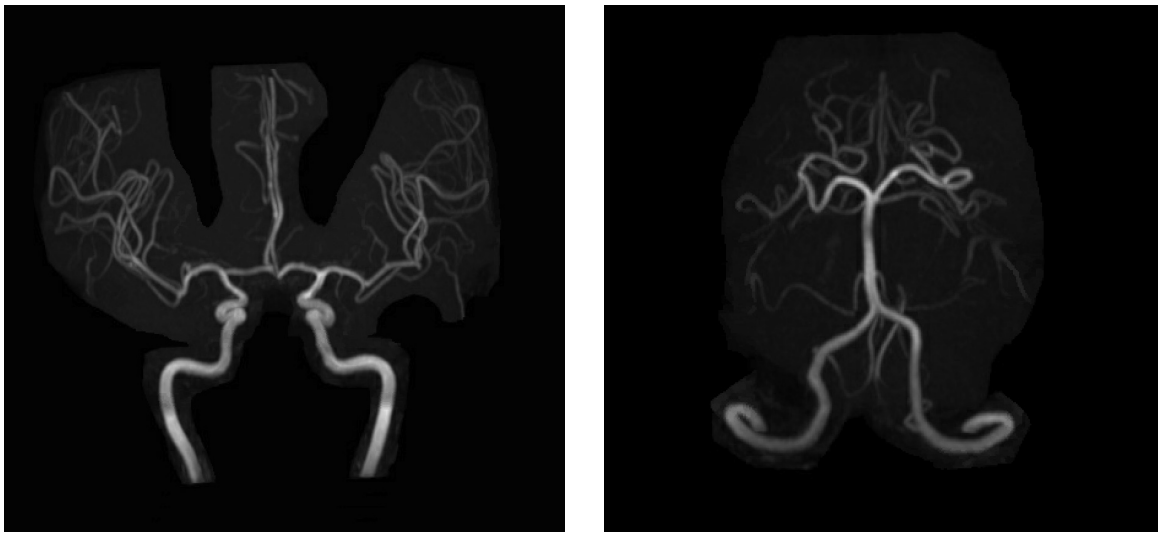

ภาพที่ 3. Magnetic resonance angiography (MRA) demonstrating improvement of multifocal stenosis of cerebral arteries and vertebrobasilar arteries.

Reversible cerebral vasoconstriction syndrome (RCVS)

คือภาวะหลอดเลือดแดงในสมองหดตัวที่สามารถหายได้เองภายในระยะเวลา 3 เดือน[1,2] พบได้ไม่บ่อยและยังไม่ทราบสาเหตุที่แน่ชัด มักพบในเพศหญิงอายุระหว่าง 20 ถึง 50 ปี[2] หรือผู้ที่มีปัจจัยเสี่ยง ได้แก่ ประวัติใช้ยาที่มีผลทำให้หลอดเลือดแดงหดตัว เช่น ยาแก้ปวดไมเกรนชนิด ergot derivative และ triptans ยาแก้คัดจมูก ยาต้านซึมเศร้ากลุ่ม selective serotonin reuptake inhibitor (SSRI) และ serotonin-noradrenaline reuptake inhibitor (SNRI) สารเสพติด เช่น กัญชา โคเคน ยาม้าและยาบ้า ตามหลังการคลอดบุตรในช่วง 1 เดือน ซึ่งอาจพบร่วมกับภาวะแทรกซ้อนจากการตั้งครรภ์ เช่น ความดันโลหิตสูง ชัก ตกเลือด หรือได้รับยาแก้ปวดทางไขสันหลังระหว่างคลอด[3]

ผู้ป่วย RCVS มักมีอาการปวดศีรษะที่รุนแรงเป็นอาการนำ ลักษณะอาการปวดมักมีลักษณะแบบทั่วทั้งศีรษะและเกิดขึ้นทันทีทันใด เรียกว่า thunderclap headache นอกจากนี้ผู้ป่วยมักมีอาการคลื่นไส้อาเจียน สู้แสงไม่ได้ อาการปวดศีรษะมักคงอยู่ประมาณ 1-3 ชั่วโมงและอาจเกิดขึ้นซ้ำเป็นๆหายๆ ได้ นอกจากนี้ผู้ป่วยอาจมีอาการผิดปกติทางระบบประสาทอันเนื่องมาจากภาวะหลอดเลือดสมองตีบหรือแตก เช่น อาการอ่อนแรงครึ่งซีก ชาแขนขา พูดไม่ชัด ตามัว ชัก ตามมาได้[3]

ภาวะ RCVS วินิจฉัยได้จากการตรวจภาพถ่ายรังสี เช่น cerebral angiogram หรือ magnetic resonance angiography (MRA) ซึ่งพบหลักฐานของภาวะหลอดเลือดแดงในสมองตีบทั่วๆ และเมื่อทำการติดตามภาพถ่ายรังสีจะพบการขยายตัวของหลอดเลือดแดงกลับมาเป็นปกติได้เองภายใน 12 สัปดาห์ นอกจากนี้ยังอาจพบร่วมกับลักษณะสมองขาดเลือดซึ่งมักพบในตำแหน่งรอยต่อของหลอดเลือดสมอง (watershed) หรือภาวะเลือดออกในเนื้อสมองได้ ร้อยละ 50 ของผู้ป่วยอาจตรวจพบเลือดออกในเยื่อหุ้มสมองชั้นกลางปริมาณเล็กน้อยจากภาพถ่ายเอกซเรย์คอมพิวเตอร์ หากทำการตรวจน้ำไขสันหลังอาจพบปริมาณเม็ดเลือดขาว เม็ดเลือดแดง และระดับโปรตีนที่เพิ่มสูงกว่าปกติเล็กน้อย[2,3]

ผู้ป่วยที่มีภาวะ RCVS ควรได้รับการเฝ้าสังเกตอาการในโรงพยาบาล บรรเทาอาการปวดศีรษะด้วยยาแก้ปวดและควบคุมความดันโลหิตให้เหมาะสม หยุดยาที่มีผลทำให้หลอดเลือดแดงหดตัว ในผู้ป่วยที่มีหลอดเลือดหดตัวจากภาพถ่ายรังสี อาจพิจารณาให้ยาที่มีฤทธิ์ขยายหลอดเลือด เช่น nimodipine, verapamil

หรือ magnesium sulphate เป็นเวลา 4-12 สัปดาห์[3] การให้ยาดังกล่าวมีผลช่วยลดความรุนแรงของอาการปวดศีรษะแต่อาจไม่เปลี่ยนแปลงการดำเนินโรค โดยทั่วไปผู้ป่วย RCVS มีการพยากรณ์โรคที่ดี ผู้ป่วยมากกว่าร้อยละ 70 จะหายเป็นปกติ[2]

เอกสารอ้างอิง

1. Headache Classification Subcommittee of the International Headache S. The International Classification of Headache Disorders: 2nd edition. Cephalalgia 2004;24 Suppl 1:9-160.
2. Calabrese LH, Dodick DW, Schwedt TJ, Singhal AB. Narrative review: reversible cerebral vasoconstriction syndromes. Ann Intern Med 2007;146:34-44.
3. Ducros A. Reversible cerebral vasoconstriction syndrome. Lancet Neurol 2012;11:906-17.